Differenzierte Möglichkeiten in der Kniechirurgie

Teil 1: Gelenkerhaltende Konzepte

Markus P. Arnold
LEONARDO – Ärzte für Orthopädie und Traumatologie, Kniezentrum, Hirslanden Klinik Birshof, Münchenstein

Quintessenz

- Die moderne Kniechirurgie kann mehr als teilmeniskektomieren, Kreuzbänder rekonstruieren und Prothesen implantieren.
- Mittels differenzierter Diagnostik mit genauer Anamnese, klinischer und bildgebender Untersuchung gelingt es, die Problematik zu definieren und ein A-la-carte-Therapiekonzept zu entwerfen.
- Bewährte Prinzipien bilden die Basis, auf der moderne Zusatzmethoden aufbauen, so dass zum Beispiel Meniskus- und Knorpeltransplantationen eine gute Chance auf Erfolg haben.
- Die Dauer und Intensität der entzündlichen Komponente der Arthrose (Osteo-Arthritis) setzen den gelenkerhaltenden Methoden ihre Limiten.

Wir Orthopäden haben den Ruf und kokettieren gern selbst damit, dass wir stark, aber nicht besonders schlau seien. Dies äussert sich im beliebten geflügelten Wort «as strong as an ox, and almost twice as clever», mit dem wir uns selbst gern beschreiben, wissend, dass wir stärker und schlauer sind als Anästhesisten [1]. Unser Image ist nicht weiter erstaunlich, definierte sich das Fach doch jahrelang über die Prothetik, zuerst des Hüftgelenkes, im weiteren Verlauf, etwas weniger erfolgreich, auch des Kniegelenkes. Der Ruf eines Prothesenklopfers ist deshalb verständlich und naheliegend.
In meinen beiden Artikeln über moderne Möglichkeiten in der Kniechirurgie ist mein Ziel, Ihnen diese etwas detaillierter näherzubringen, aber auch unsere Grenzen zu zeigen. In diesem Teil behandeln wir die gelenkerhaltenden Optionen, in der nächsten Ausgabe die gelenkersetzenden Methoden.

Markus P. Arnold

Der Autor ist Berater der Firma Mathys.

Kniegelenk-erhaltende Therapie

Wenn wir über Kniegelenk-erhaltende Möglichkeiten sprechen, denken viele direkt an die Möglichkeit der Knorpelzell-Transplantation, sei es die klassische autologe Knorpelzell-Transplantation (ACT) oder ein moderneres, Matrix-basiertes Verfahren (z.B. Matrix-gestützte autologe Chondrozytentransplantation, MACI). Nach der Pionierarbeit von Lars Peterson et al., die 1987 die erste ACT durchführten [2], hat sich diese Technologie einen festen Platz in der gelenkerhaltenden Therapie erobert, auch wenn sie immer noch von einigen Kollegen und Versicherungs-Vertrauensärzten für eine experimentelle Methode gehalten wird.

Knorpelersatz funktioniert nur optimal, wenn das Knie als Organ mit einer relativ komplexen Architektur und Biologie begriffen wird und die Knorpelzelltransplantation als *ein* Baustein in einem ganzen Therapiekonzept zur Gelenkerhaltung gesehen wird.
In letzter Zeit sehen wir in der Sprechstunde häufig relativ junge Patienten (20- bis 40-jährig) mit relativ «alten» Kniegelenken. Diese Patientengruppe ist ziemlich anspruchsvoll [3], denn die beruflichen und sportlichen Belastungen sind in diesem jugendlichen Alter häufig hoch. In dieser Gruppe wäre die Indikation für eine Knieprothese allein aufgrund des Alters eine schlechte Option, wissen wir doch, dass die Resultate und Lebensdauer der Prothese in dieser Alterskategorie schlechter sind als bei einem Alter ab 60 Jahren, der eigentlichen Zielgruppe für Prothesen [4]. Viele Patienten kommen schon mit dem Wunsch zu uns, eine Beschwerdeverbesserung ohne Metall- und Polyethylen-Implantat zu erreichen.
Häufig ist dies möglich, meist aber nicht ganz einfach, wenn mehrere Probleme gleichzeitig vorliegen. Eine klassische Problemkombination ist beispielsweise diese:
- Varisch konfigurierte Beinachse mit Schmerz medial am Knie
- Chronische Insuffizienz des vorderen Kreuzbandes (VKB)
- Mediale Meniskus-Insuffizienz nach Verletzung und/oder Teilmeniskektomie.

Entscheidend in solchen Fällen ist, sich den ganzen Patienten mit seinem Mosaik an Pathologien anzusehen und mindestens sein Bein als Ganzes zu beurteilen, nicht nur das Knie [5]. Wichtig ist auch, die Erwartungen des Patienten zu kennen und diese gegebenenfalls mit dem zu erwartenden Resultat abzugleichen. Mechanistisch-orthopädisch gilt es, das Knie als System, als Organ zu begreifen. In der Praxis hat sich bewährt, nach der folgenden therapeutischen Prioritätenliste vorzugehen:
- Beinachse balanciert? Oder Varus und beginnende mediale Arthrose resp. Valgus und beginnende laterale Arthrose?
- Knie bandstabil?
- VKB und HKB intakt, Kollateral-Bänder intakt, rotatorisch stabiles Knie?
- Menisken intakt, keine relevanten Risse, St.n. Teilmeniskektomie?
- Knorpelschaden? Wenn ja, eher traumatisch scharf begrenzt oder degenerativ diffus? Eher rein chondraler Schaden oder osteochondral mit erhöhter Aktivität des subchodralen Knochens?

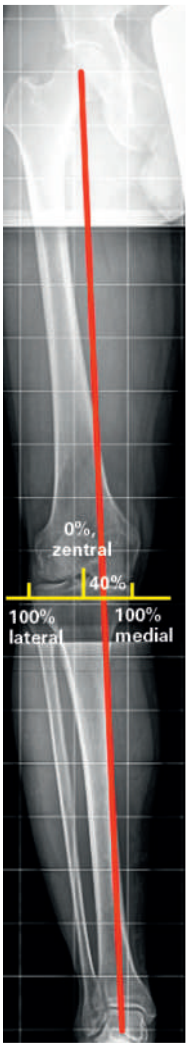

Abbildung 1
Varische Beinachse auf etwa 40% medial mit Schmerzen medial.

Abbildung 2
Entsprechend Überlastung des medialen Kompartimentes nach medialer Teilmeniskektomie, dargestellt im SPECT/CT.

Abbildung 3
Korrektur der Beinachse auf etwa 20% lateral zur Entlastung des medialen Kompartimentes.

Wendet man diese Prioritätenliste auf unser obgenanntes Beispiel an, behandelt man bei diesem Patienten primär die varische Beinachse mit einer valgisierenden Osteotomie, was in etwa 50% der Patienten bereits Schmerz und Instabilitätsgefühl derart verbessern, dass keine weiteren Massnahmen mehr notwendig sind. Ansonsten kann gegebenenfalls in einem weiteren Schritt das VKB rekonstruiert sowie eventuell Meniskusgewebe ersetzt werden, medial bevorzugt mit künstlichem Ersatzmaterial (z.B. Actifit®), lateral mit einem Meniskus-Allograft. Mehr zu diesen einzelnen Bausteinen des orthobiologischen Baukastens folgt in den nächsten Abschnitten.

Beinachse: Beispiel Varus

Das orthopädische Bilderbuchbein ist leicht valgisch mit einer mechanischen Belastungsachse auf etwa 20% durch das laterale Kompartiment [6]. Damit wären die Druckverhältnisse etwa ausgeglichen auf das laterale und das mediale Kompartiment verteilt. Die meisten Sportler zeigen eine eher varische Konfiguration, also eine mechanische Belastungsachse durch das mediale Kompartiment. Dies geht dank der Kongruenz im in sich stabileren medialen Kompartiment so lange gut, wie keine der Schlüsselstrukturen VKB oder Meniskus verletzt sind.

VKB und medialer Meniskus sind Partner. Wenn einer der beiden verletzt ist, leidet der andere mit. Wenn das dynamische Phänomen «Varus Thrust» auftritt, kann das biologische Gleichgewicht des Knies entgleisen [7]. Beim «Varus Thrust» wird eine statisch bereits vorhandene varische Beinachse im Moment des Kontaktes zwischen Ferse und Boden sicht- und messbar während Sekundenbruchteilen varisch verstärkt. Dies führt dynamisch zu erhöhter Zugbelastung lateral und erhöhter Druckbelastung medial [8].

Eine leicht valgisierende Osteotomie, die als Ziel eine Beinachse durch die laterale Eminentia, also etwa 10 bis 20% lateral, hat, stellt das benötigte mechanische und biologische Gleichgewicht wieder her (Abb. 1–3 📷).

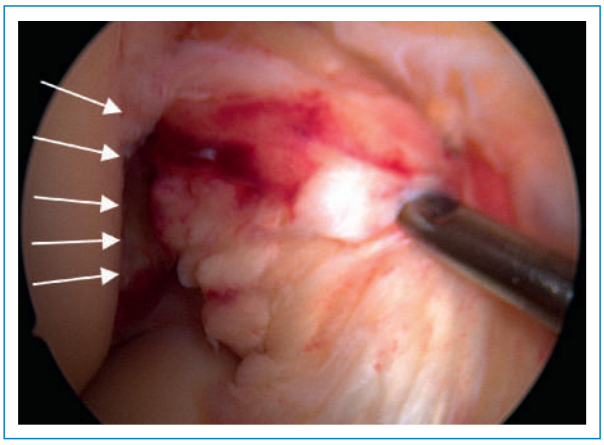

Abbildung 4
Ruptur des VKB, femoraler Abriss, arthroskopisches Bild.

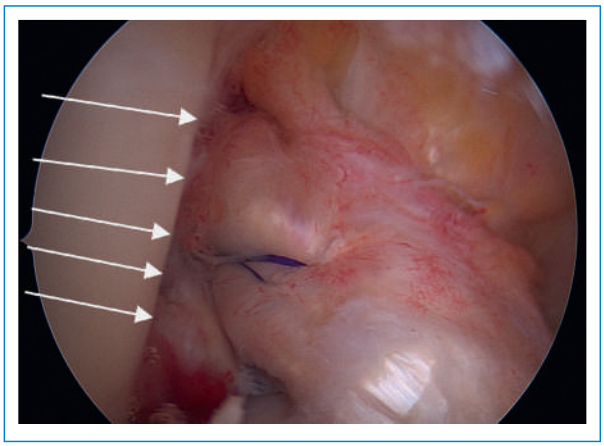

Abbildung 5
Naht und Refixation des rupturierten VKB mit dem Ligamys-System.

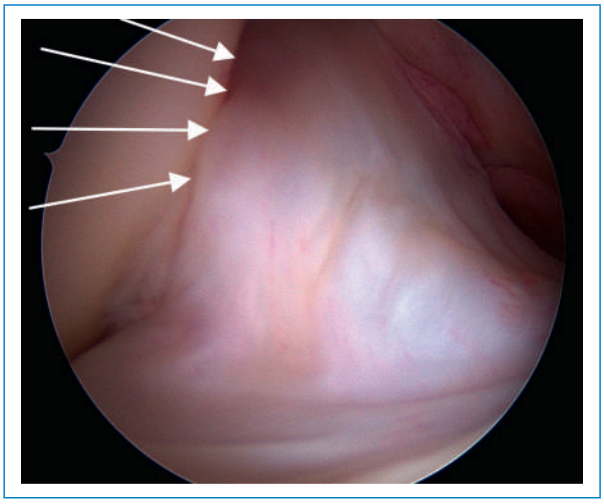

Abbildung 6
Geheiltes VKB ein halbes Jahr später.

Bandstabilität: Beispiel VKB

Wir Kniechirurgen sind uns sehr bewusst, dass man uns vorwirft, viel zu viele VKB-Rupturen zu operieren. Wenn man aber begriffen hat, dass der Meniskus der Schlüssel zum Überleben des Kniegelenkes ist, sieht man die reichhaltige Literatur mit anderen Augen. Eine Metaanalyse der vorhandenen Literatur zeigt deutlich: Ein insuffizientes VKB führt mittelfristig zu medialen Meniskusschäden, die folgende Teilmeniskektomie destabilisiert das Knie weiter, die mediale Gonarthrose ist die logische Folge [9]. Mit welcher Methode wir das Knie stabilisieren, ist wohl sekundär, entscheidend ist, dass es uns gelingt, den «Pivot Shift», den der Patient als «Giving-way» fühlt, zu eliminieren [10] und damit Sekundärschäden zu verhindern.
Dieser Handlungsansatz wurde durch die Kreuzbanderhaltende Methode Ligamys zusätzlich unterstützt. Die klassische reine VKB-Naht der 80er Jahre führte häufig zur Bandinsuffizienz und wurde verlassen. Bei dieser Methode wird das genähte Band durch ein Federimplantat während der Heilungsphase vor schädlichen Spannungskräften geschützt. Sie funktioniert, wenn das noch heilungswillige VKB innerhalb von drei Wochen nach der Verletzung behandelt wird (Abb. 4–6). Wir erwarten, dass wir dadurch die Menisken schützen und langfristig das Kniegelenk so vor erhöhter Arthrose-Inzidenz bewahren. Die Zukunft wird zeigen, ob die bisher vorliegenden Daten Bestand haben werden.

Meniskus: Meniskus-Ersatz

Besonders das mobilere laterale Kompartiment ist aufgrund seiner osteochondralen Inkongruenz auf einen funktionell intakten Meniskus angewiesen [11]. Nach totaler lateraler Meniskektomie kann ein laterales Kompartiment ansonsten innerhalb eines knappen Jahres in eine Grad-IV-Arthrose entgleiten. Vor allem relativ junge Patienten sind hier gefährdet. In dieser Situtation hat sich weltweit die laterale Meniskus-Allograft-Transplantation bewährt. Es hat sich in ernstzunehmenden Studien gezeigt, dass dadurch die Belastbarkeit wieder erhöht wird sowie der Schmerz und die Entzündungsneigung reduziert werden können [12]. Ob ein Allograft-Meniskus langfristig chondroprotektiv wirkt, konnte in den vorsichtig formulierten Schlussfolgerungen dieser seriösen Publikationen noch nicht schlüssig bewiesen werden. Das führt zur speziellen Situation in der Schweiz, dass dem Patienten je nach Versicherungs-Vertrauensarzt die benötigte Kostengutsprache für die Operation erteilt wird oder eben nicht. Bei einem 20-jährigen Patienten hat man aber häufig keine bessere Option. Wir brauchen hier dringend eine für alle betroffenen Patienten befriedigende Regelung, die weniger auf Willkür als auf klinischen und wissenschaftlichen Tatsachen beruht (Abb. 7 und 8)

Knorpelersatz mit oder ohne Zellen?

Traumatische, also relativ frische Knorpelschäden lassen sich sehr gut reparieren. Die Läsionsgrösse ist ein entscheidender Faktor bei der Wahl des jeweiligen Therapieverfahrens. In den Expertengremien setzt sich, basierend auf den vorliegenden Daten, folgende Vorgehensweise durch:

– Läsionsgrösse <2 cm²: Microfracture-Behandlung [13].
– Läsionsgrösse >4–6 cm²: zellbasiertes Knorpel-Transplantationsverfahren, zum Beispiel Novocart® 3D [14].

Bei Zwischengrössen, sagen wir von 2–4 cm², haben auch zellfreie Kollagen-Scaffolds sich einen Platz erobert, zum Beispiel CaReS®-1S [15]. Wenn eine osteochondrale Problematik vorliegt, beispielsweise nach inkongruent verheilten osteochondralen Frakturen oder einer instabil gewordenen *Osteochondrosis dissencans*, leisten osteochondrale zellfreie Implantate, wie zum Beispiel MaioRegen™, gute Dienste [16].
Entscheidend ist hier, dass der Operateur die technischen Details zur Implantation des jeweiligen Ersatzmaterials, vor allem aber die Limiten der jeweiligen Technologie und den typischen postoperativen Verlauf kennt. Nur so können atypische Verläufe frühzeitig erkannt und entsprechende Massnahmen ergriffen werden (Abb. 9 und 10 📷).

Abbildung 7
Meniskus-Allograft vor der Implantation.

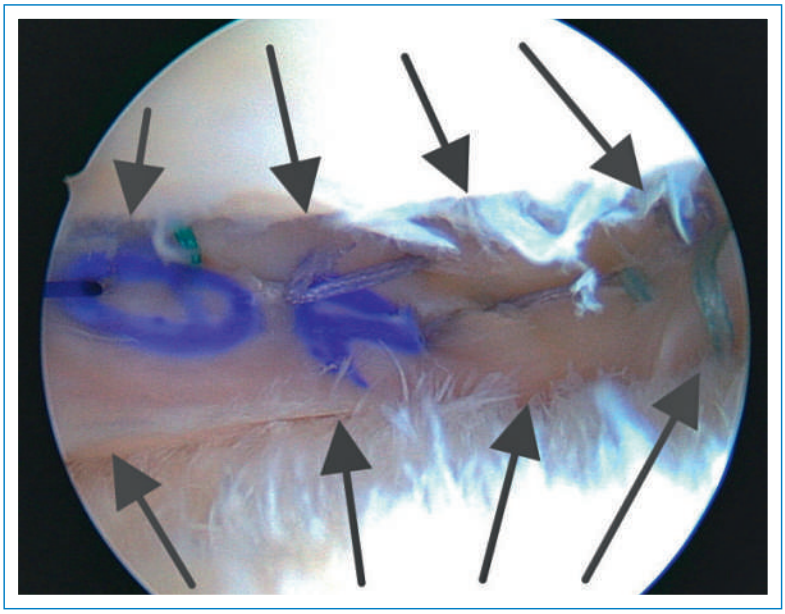

Abbildung 8
Meniskus-Allograft implantiert und fixiert in einem bereits stark degenerativ veränderten, 20-jährigen Kniegelenk.

Nachbehandlung

Allen orthobiologischen Therapieformen gemein ist, dass der Patient nach der Operation Geduld braucht. Die ersten sechs Wochen postoperativ darf das operierte Knie lediglich teilbelastet werden. Die Nachbehandlungsphasen sind lang, da die Ersatzmaterialien eine lange Reifungszeit benötigen. Nach etwa einem Jahr kann ein vernünftig belastbares Zwischenresultat erwartet werden, das in der Folge asymptotisch noch weiter ausreifen wird.
Durch eine differenzierte Diagnostik und Therapie ist vieles machbar geworden. Allerdings ist es noch nicht möglich, ein zu weit in die entzündliche Phase der Arthrose abgeglittenes Gelenk zuverlässig wieder in ein biologisches Gleichgewicht zu bringen. Wir wissen, dass Gelenke, die vor der Therapie länger als zwei Jahre symptomatisch waren, eine geringere Chance auf ein gutes Resultat haben [17]. Irgendwo auf dem Weg zwischen frischer Knorpelverletzung, früher Arthrose und dem entzündlichen Vollbild der Gonarthrose befindet sich also ein «Point of no return», zu dem wir im Rahmen eines Forschungsprojektes in enger Zusammenarbeit mit dem «Tissue Engineering»-Labor der Universität Basel mehr lernen wollen. *Ein* wesentlicher Faktor scheinen die Dauer und die Intensität der Synovitis des betroffenen Gelenkes zu sein.
Wenn ein gewisses Stadium der Arthrose überschritten ist oder wenn der Patient die Zeit für die Nachreifung nicht aufbringen kann oder will, kann eine Teil- oder Totalprothese indiziert sein. Mehr dazu lesen Sie im zweiten Teil dieses Artikels in der nächsten Ausgabe.

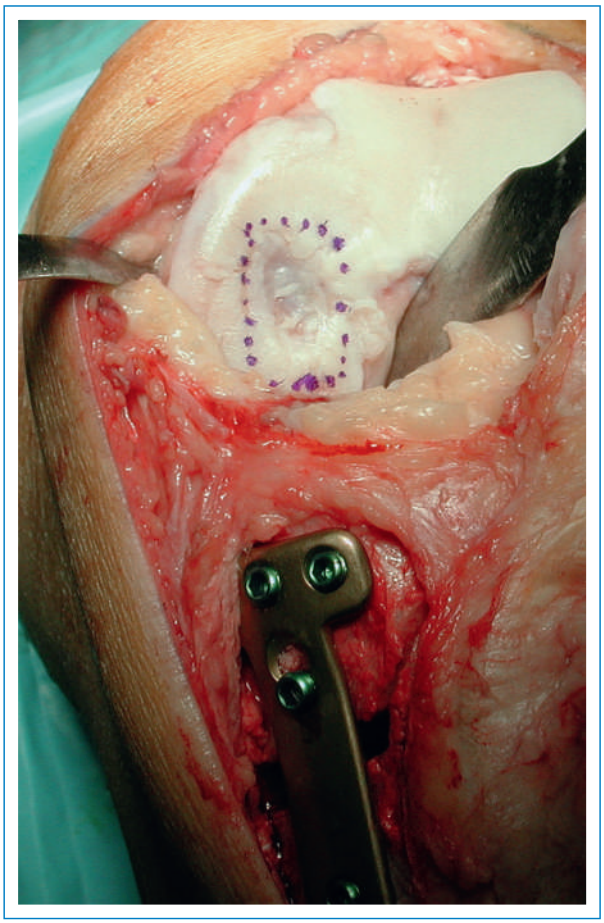

Abbildung 9
Osteochondraler Schaden auf dem medialen Femurcondylus.

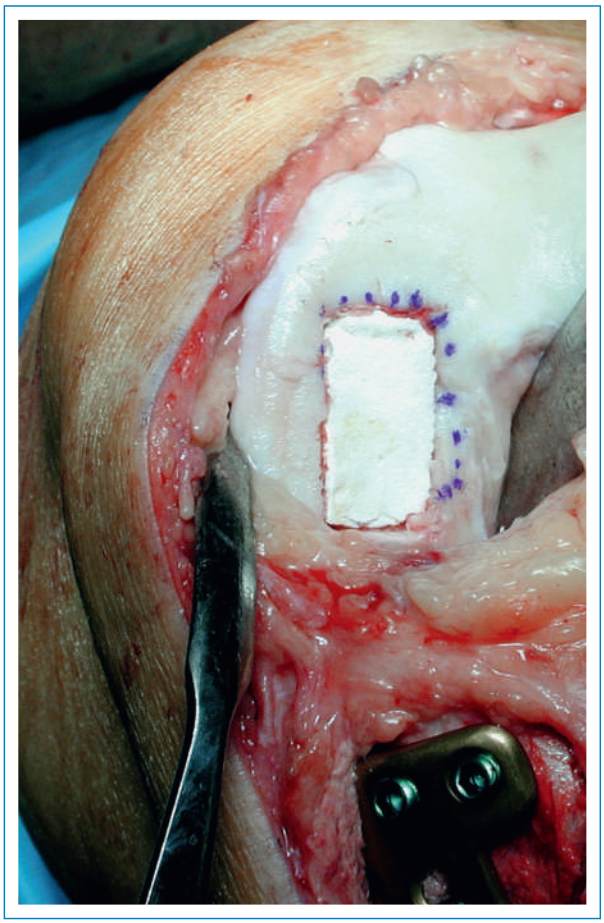

Abbildung 10
Osteochondraler Ersatz mit dem zellfreien Implantat MaioRegen.

Korrespondenz:
PD Dr. med. Markus P. ARNOLD, PhD
LEONARDO – Ärzte für Orthopädie und Traumatologie
Kniezentrum
Hirslanden Klinik Birshof
CH-4142 Münchenstein
mparnold[at]leonardo-ortho.ch
www.leonardo-ortho.ch

Literatur

1 Subramanian P, Kantharuban S, Subramanian V, Willis-Owen SA, Willis-Owen CA. Orthopaedic surgeons: as strong as an ox and almost twice as clever? Multicentre prospective comparative study. BMJ. 2011;343:d7506.
2 Peterson L, Vasiliadis HS, Brittberg M, Lindahl A. Autologous Chondrocyte Implantation: A Long-term Follow-up. Am J Sports Med. 2010;38:1117–24.
3 Minas T, Gomoll AH, Solhpour S, Rosenberger R, Probst C, Bryant T. Autologous chondrocyte implantation for joint preservation in patients with early osteoarthritis. Clin Orthop Relat Res. 2010;468 (1):147–57.
4 Gioe TJ, Novak C, Sinner P, Ma W, Mehle S. Knee arthroplasty in the young patient: survival in a community registry. Clin Orthop Relat Res. 2007;464:83–7.
5 Arnold MP, Hirschmann MT, Verdonk PC. See the whole picture: knee preserving therapy needs more than surface repair. Knee Surg Sports Traumatol Arthrosc. 2012;20(2):195–6.
6 Paley D, Maar DC, Herzenberg JE. New concepts in high tibial osteotomy for medial compartment osteoarthritis. Orthop Clin North Am. 1994;25(3):483–98.
7 Noyes FR, Barber-Westin SD, Hewett TE. High tibial osteotomy and ligament reconstruction for varus angulated anterior cruciate ligament-deficient knees. Am J Sports Med. 2000;28(3):282–96.
8 Van de Pol GJ, Arnold MP, Verdonschot N, van Kampen A (2009) Varus alignment leads to increased forces in the anterior cruciate ligament. Am J Sports Med. 2000;37(3):481–7.
9 Claes S, Hermie L, Verdonk R, Bellemans J, Verdonk P. Is osteoarthritis an inevitable consequence of anterior cruciate ligament reconstruction? A meta-analysis. Knee Surg Sports Traumatol Arthrosc. 2013;21(9):1967–76.
10 Slauterbeck JR, Kousa P, Clifton BC, Naud S, Tourville TW, Johnson RJ, Beynnon BD. Geographic mapping of meniscus and cartilage lesions associated with anterior cruciate ligament injuries. J Bone Joint Surg Am. 2009;91(9):2094–103.
11 McDermott ID, Amis AA. The consequences of meniscectomy. J Bone Joint Surg Br. 2006;88(12):1549–56.
12 Verdonk PC, Verstraete KL, Almqvist KF, De Cuyper K, Veys EM, Verbruggen G, et al. Meniscal allograft transplantation: long-term clinical results with radiological and magnetic resonance imaging correlations. Knee Surg Sports Traumatol Arthrosc. 2006;14 (8): 694–706.
13 Steadman JR, Briggs KK, Rodrigo JJ, Kocher MS, Gill TJ, Rodkey WG. Outcomes of microfracture for traumatic chondral defects of the knee: average 11-year follow-up. Arthroscopy. 2003;19(5):477–84.
14 Saris DB, Vanlauwe J, Victor J, Almqvist KF, Verdonk R, Bellemans J, Luyten FP. Treatment of symptomatic cartilage defects of the knee: characterized chondrocyte implantation results in better clinical outcome at 36 months in a randomized trial compared to microfracture. Am J Sports Med. 2009;37 Suppl 1:10S–19S.
15 Schneider U, Schmidt-Rohlfing B, Gavenis K, Maus U, Mueller-Rath R, Andereya S. A comparative study of 3 different cartilage repair techniques. Knee Surg Sports Traumatol Arthrosc. 2011;19(12): 2145–52.
16 Kon E, Delcogliano M, Filardo G, Busacca M, Di Martino A, Marcacci M. Novel nano-composite multilayered biomaterial for osteochondral regeneration: a pilot clinical trial. Am J Sports Med. 2011;39 (6):1180–90.
17 Saris DB, Vanlauwe J, Victor J, Haspl M, Bohnsack M, Fortems Y, et al. Characterized chondrocyte implantation results in better structural repair when treating symptomatic cartilage defects of the knee in a randomized controlled trial versus microfracture. Am J Sports Med. 2008;36(2):235–46.